

# Ablation réfractive par laser femtoseconde d'un lenticule intracornéen

Cati Albou-Ganem

Il est actuellement possible de réaliser une correction réfractive sans utiliser de laser excimer, grâce au laser femtoseconde. Cette correction est réalisée au laser femtoseconde VisuMax® et a pour dénomination le Relax (*Refractive Lenticule Extraction*).

Elle consiste à découper au laser femtoseconde un lenticule réfractif d'épaisseur et de design variable selon l'amétropie à corriger. Ce lenticule est ensuite clivé et détaché du plan stromal antérieur et postérieur puis retiré par une incision de taille variable.

## Technique chirurgicale

Le traitement est réalisé sous anesthésie locale comme pour le lasik, le patient étant allongé sous le laser.

Le cône d'aplanation est mis en place sous la tête du laser. Il est maintenu par aspiration. Il possède une surface d'aplanation courbe qui épouse la forme de la cornée sans l'aplanir. Le laser prend en compte la kératométrie du patient et calcule le ratio entre le traitement visé, surtout sur le plan du diamètre sur la cornée relaxée, et le traitement supposé une fois la cornée en contact avec le cône d'aplanation.

Ce dernier comporte aussi une succion ce qui permet de s'affranchir de l'anneau de succion. Cette succion est douce et se fait au niveau de la périphérie de la cornée au niveau du limbe, ce qui permet, d'une part, d'éviter les hémorragies sous-conjonctivales et, d'autre part, d'éviter le plus longtemps possible la perte de la vision pendant la découpe, d'autant plus que celle-ci se fait en spirale de la périphérie vers le centre.

Le cône d'aplanation est centré sur l'axe visuel en demandant au patient de fixer un point vert clignotant. La succion est

verrouillée une fois l'aplanation obtenue sur toute la surface du cône.

La découpe de fait en trois temps (*figures 1 et 2*) consistant :

1. à découper le plan postérieur du lenticule,
2. à découper le plan antérieur du lenticule qui correspond à la découpe du volet,
3. à découper le bord du lenticule en cas de Flex (découpe

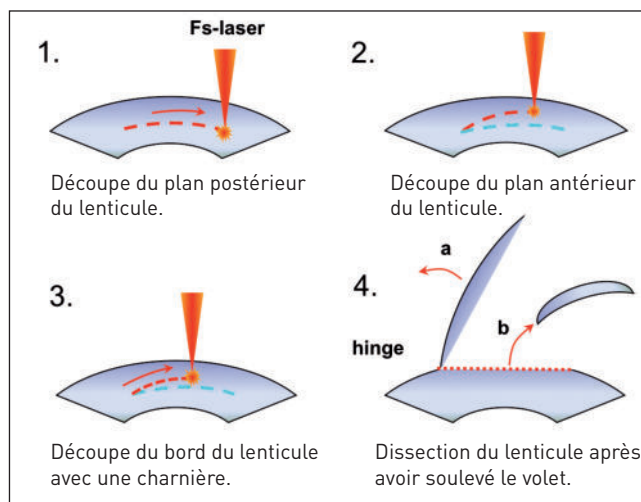


Figure 1. Schéma de la procédure Flex en coupe cornéenne.

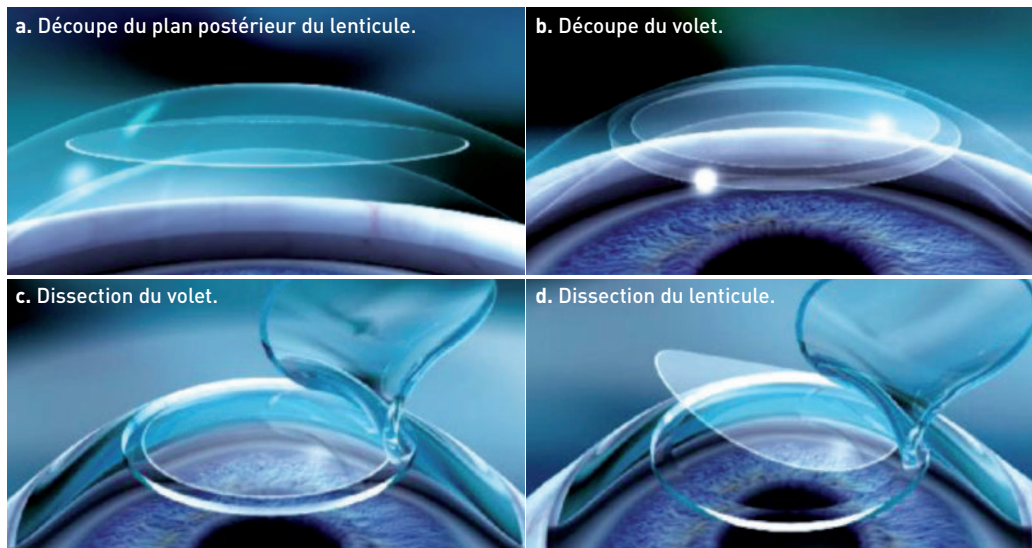


Figure 2. Schéma de la procédure Flex en 3D.

CHNO des Quinze-Vingts (service du Pr Sahel), Paris ; Clinique de la vision, Paris

d'un volet avec une charnière comme dans le cas d'un lasik) ou à faire une incision plus ou moins longue en cas de Smile (ablation du lenticule à travers une petite incision).

Le lenticule, dont le diamètre est en moyenne de 6,5 mm et dont l'épaisseur centrale en cas de myopie est de 11 microns par dioptrie, est ensuite disséqué après avoir soulevé le volet comme dans le cas d'un lasik dans la procédure Flex ; le volet est ensuite repositionné classiquement.

Dans le Smile, le volet est disséqué à travers l'incision en commençant par le plan antérieur puis, une fois libéré, le lenticule est retiré à travers l'incision qui mesure de 3 à 5 mm de long (figure 3).

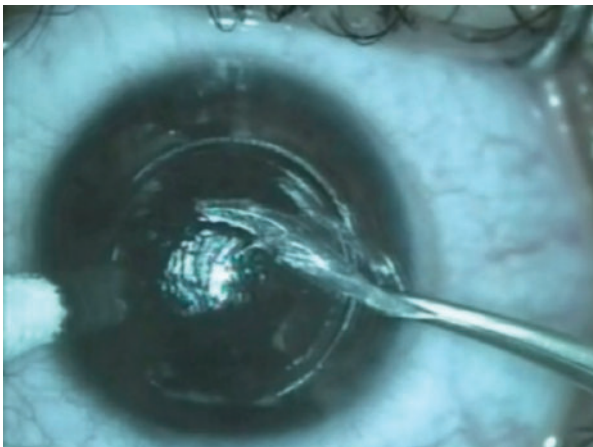


Figure 3. Ablation du lenticule dans le Smile.

## Le Relex a pour avantage d'être réalisé avec un seul laser

C'est une technique « toute femtoseconde » et la précision du laser femtoseconde dans les découpes n'est plus à démontrer. C'est une technique rapide puisque le patient n'a pas à être déplacé. Le traitement dure le même temps quelle que soit la puissance réfractive à corriger (environ une quarantaine de secondes).

La procédure se fait en un temps : autocentrage superposé du volet et du lenticule sur l'axe optique, puis découpe du lenticule et ensuite découpe du volet en cas de Flex ou de l'incision en cas de Smile. Les deux découpes étant parfaitement liées et concentriques, on évite ainsi les tirs de photoablation sur la charnière ou en dehors de la zone optique.

Le laser femtoseconde n'utilise pas de gaz consommable et n'est pas soumis aux mêmes conditions environnementales de température et d'hygrométrie que le laser

excimer. On évite ainsi les imprécisions potentielles liées aux conditions atmosphériques et d'hydratation du stroma [1,2] ainsi que les possibles variations individuelles [3,4].

La découpe du lenticule ne dépend que de facteurs mécaniques et permet d'éviter les possibles pertes d'énergie en périphérie de la photoablation, source d'aberrations sphériques, même si les lasers excimer de dernière génération compensent ces pertes d'énergie périphériques et sont moins sensibles aux conditions atmosphériques.

Le laser agissant par photodisruption et non pas par évaporation, le lenticule peut-être plus proche de l'épithélium et, en cas de Smile, la biomécanique de la cornée est respectée. Enfin, certaines manipulations sont évitées et l'asepsie est plus grande.

Concernant les suites opératoires, elles sont généralement plus courtes avec une gêne visuelle et fonctionnelle de seulement deux à trois heures et une douleur atténuée par rapport au lasik.

## Indications

Les premiers cas ont été réalisés par Marcus Blum en 2006. Depuis, plus d'un millier de traitements ont été réalisés dans le monde.

Les *myopies* peuvent être programmées jusqu'à -10 dioptries. La technique est d'autant plus facile que la myopie est forte car le lenticule est alors plus épais. La précision est à plus ou moins 0,5 D dans 96 % des cas. Les résultats sont superposables au lasik pour les myopies faibles et moyennes, mais semblent supérieurs pour les myopies fortes au-delà de -7 dioptries. Les résultats sont superposables aux lasik *wafefront*, surtout sur les aberrations sphériques, et la stabilité semble meilleure, mais le recul est bien sûr moindre.

L'*astigmatisme* peut être programmées jusqu'à 5 dioptries.

Les *hypermétropies* peuvent être programmées depuis 2010 et ce jusqu'à 5 dioptries. La technique est plus délicate du fait de la forme du lenticule qui est très fin au centre.

Les retraitements doivent bénéficier d'une reprise au laser excimer en soulevant le volet en cas de Flex. Les reprises se font alors de manière identique à celles d'un lasik.

En cas de Smile, les reprises doivent, pour le moment, être réalisées en surface, ce qui peut poser le problème du haze secondaire. Elles seront bientôt possibles en lasik après un programme « *side cut* » au laser femtoseconde pour la réalisation du bord du volet de diamètre supérieur à celui du lenticule, complété par un programme « *circle* » qui permet une découpe en couronne entre le bord du volet et le plan du lenticule.

## Premiers résultats

Les premiers résultats d'une série de 268 yeux opérés en Relex ont été rapportés par l'équipe de Marco Blum [5] :

- l'âge moyen était de 35 ans (21 à 62 ans) ;
- l'équivalent sphérique moyen préopératoire était de  $-4,71 \pm 1,45$  D ( $-1,00$  à  $-9,00$  D) avec un cylindre moyen de  $0,71 \pm 0,80$  D (allant jusqu'à  $-6,00$  D) ;
- efficacité : avec un recul de six mois en postopératoire, 97 % des yeux sont à  $\pm 1,00$  D et 77 % à  $\pm 0,50$  D de la correction visée, avec un équivalent sphérique moyen postopératoire de  $+0,14 \pm 0,40$  D ;
- réfraction : l'acuité visuelle sans correction est supérieure ou égale à 10/10 dans 79 % des cas, 89 % ont une acuité visuelle sans correction supérieure ou égale à 8/10 et 98 % ont une acuité visuelle sans correction supérieure ou égale à 5/10 ;
- stabilité : la réfraction est stable sur six mois ;
- la sécurité est bonne puisque seulement 1 % des yeux ont une baisse de la meilleure acuité visuelle corrigée de 2 lignes, 8 % une baisse de la meilleure acuité visuelle corrigée de 1 ligne et 44 % un gain d'au moins 1 ligne.

## Conclusion

La correction réfractive au laser femtoseconde ou Relex est une technique prometteuse par son efficacité, sa sécurité et la précision des résultats. Elle est réalisée au laser Visumax® qui a la particularité d'avoir un cône d'aplana-tion courbe se moulant sur la cornée sans l'aplanir. Cette technique séduit surtout par la réduction de l'impact sur la biomécanique de la cornée.

Elle est plus rapide et économique puisque toute la chirurgie est réalisée avec le même laser et les suites opératoires sont plus courtes.

### Bibliographie

1. Dougherty PJ, Wellish KL, Maloney RK. Excimer laser ablation rate and corneal hydration. *Am J Ophthalmol* 1994;118:169-76.
2. Feltham MH, Stapleton F. The effect of water content on the 193 nm excimer laser ablation. *Clin Experiment Ophthalmol* 2002;30:99-103.
3. Seiler T, Kriegerowski M, Schnoy N, Bende T. Ablation rate of human corneal epithelium and Bowman's layer with the excimer laser (193 nm). *Refract Corneal Surg* 1990;6:99-102.
4. Huebscher HJ, Genth U, Seiler T. Determination of excimer laser ablation rate of the human cornea using in vivo Scheimpflug videography. *Invest Ophthalmol Vis Sci* 1996;37:42-6.
5. Reinstein DZ. Femtosecond lenticular extraction (FLEX) procedure: LASIK without an excimer laser. *FRCSC DABO FRCOphth*